

Concurso de casos interesantes

7° Curso de *Imagen Mamaria*

ACR

ASOCIACIÓN
COLOMBIANA
DE RADIOLOGÍA

80 años

Caso N° 4

7° Curso de
Imagen Mamaria

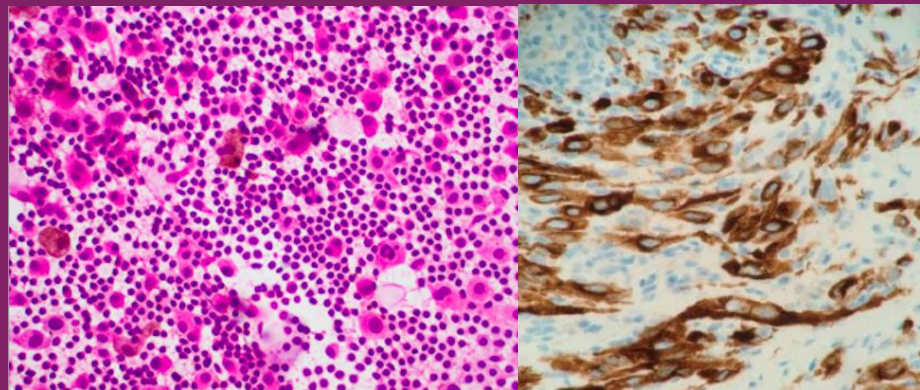
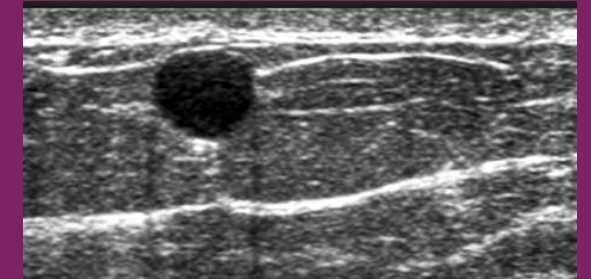
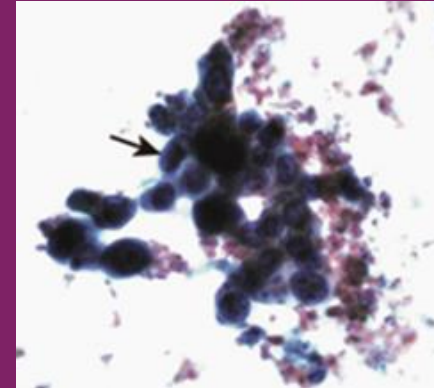
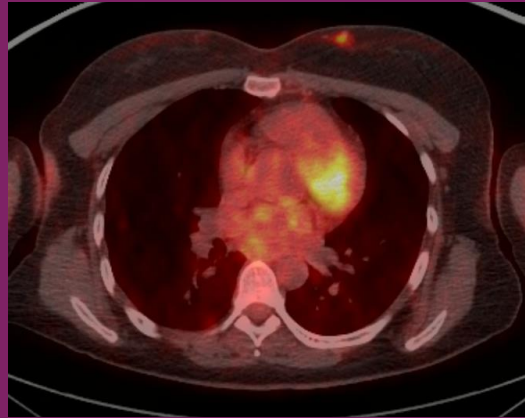
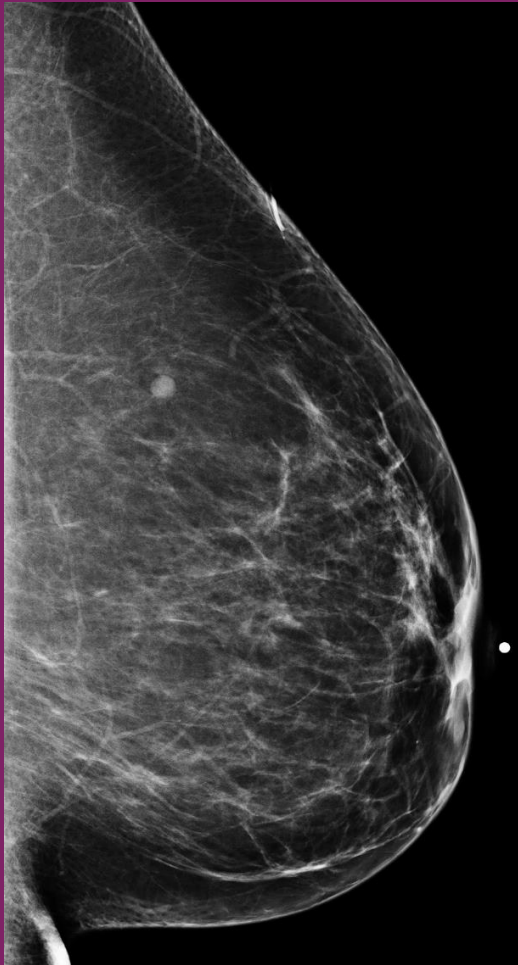
ACR

ASOCIACION
COLOMBIANA
DE RADIOLOGIA

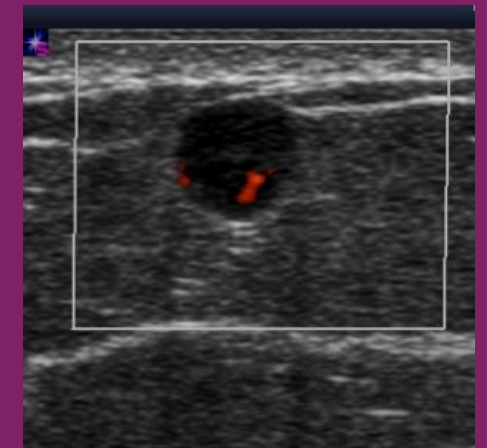
80 años

Por favor responda su diagnóstico para el siguiente caso:

Paciente de 35 años, sin factores de riesgo para cáncer de mama.



Muestra biopsia trucut



Muestra: aspiración
con aguja fina: