

*Concurso de casos interesantes*

# 7° Curso de *Imagen Mamaria*

ACR

ASOCIACIÓN  
COLOMBIANA  
DE RADIOLOGÍA

80 años

# *Caso N° 3*

7° Curso de  
*Imagen Mamaria*

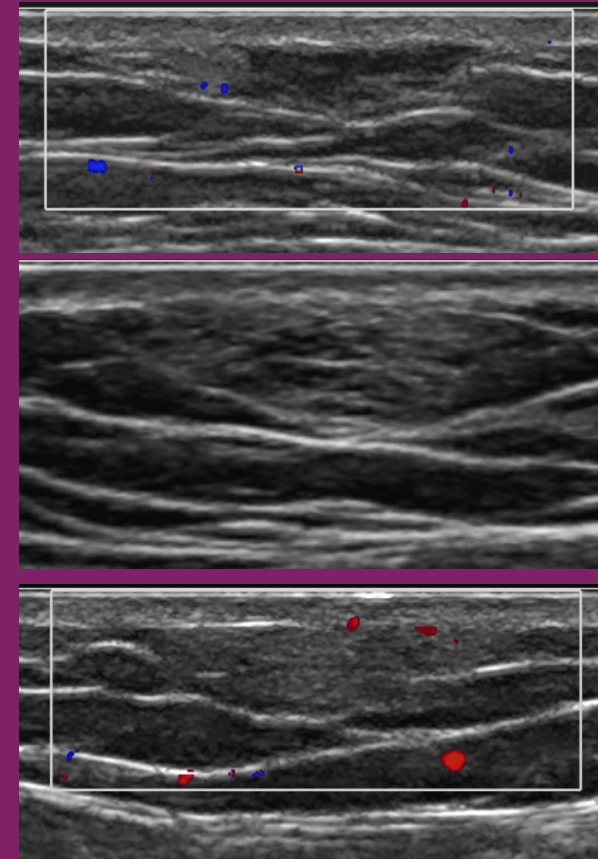
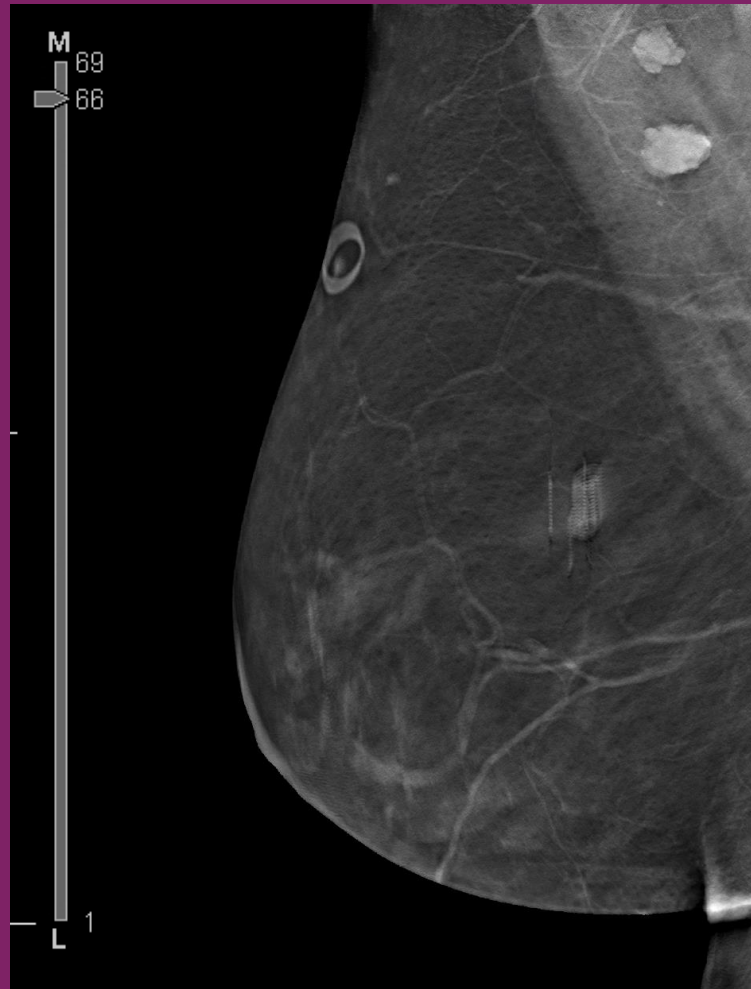
ACR

ASOCIACION  
COLOMBIANA  
DE RADIOLOGIA

80 años

Por favor responda su diagnóstico para el siguiente caso:

*Paciente de 45 años. Asiste a estudio diagnóstico con tomosíntesis por sensación de masas.*



Caso Cortesía Dra Adrada. MD Anderson Cancer Center.