

Concurso de casos interesantes

7° Curso de *Imagen Mamaria*

ACR

ASOCIACIÓN
COLOMBIANA
DE RADIOLOGÍA

80 años

Caso N° 1

7° Curso de
Imagen Mamaria

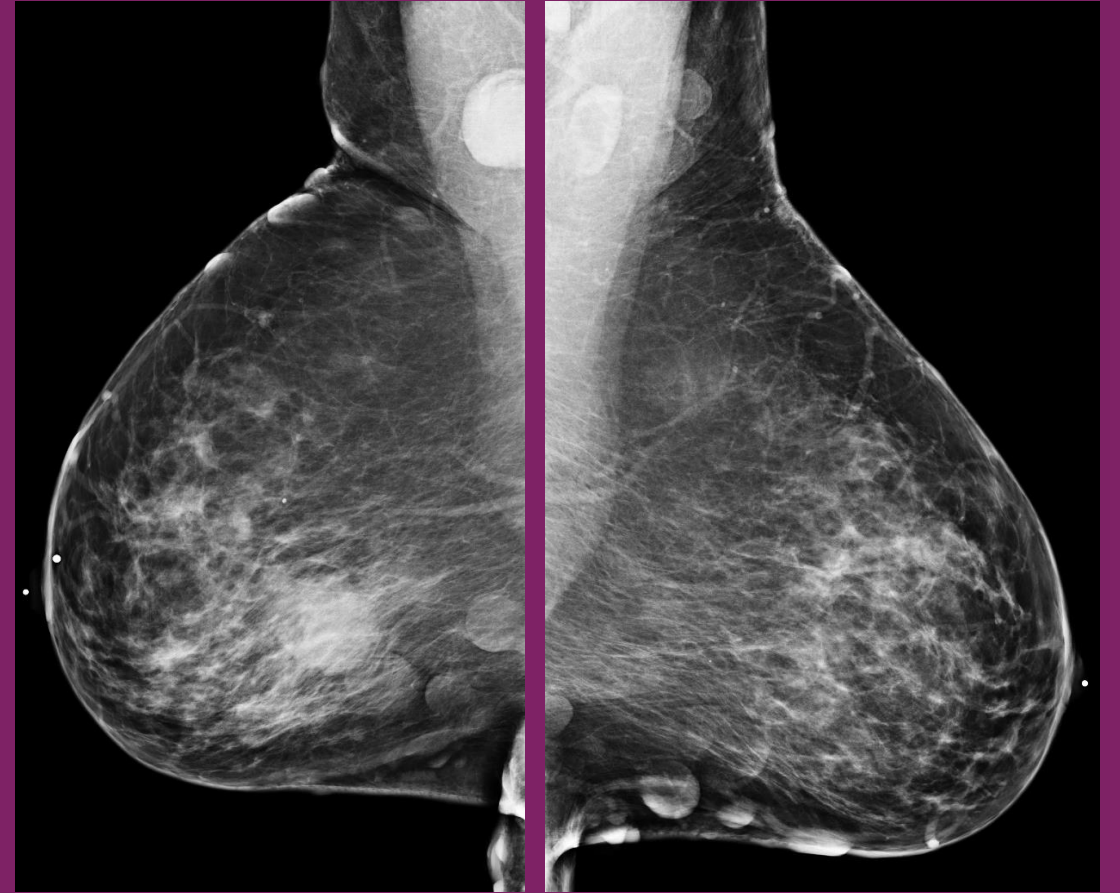
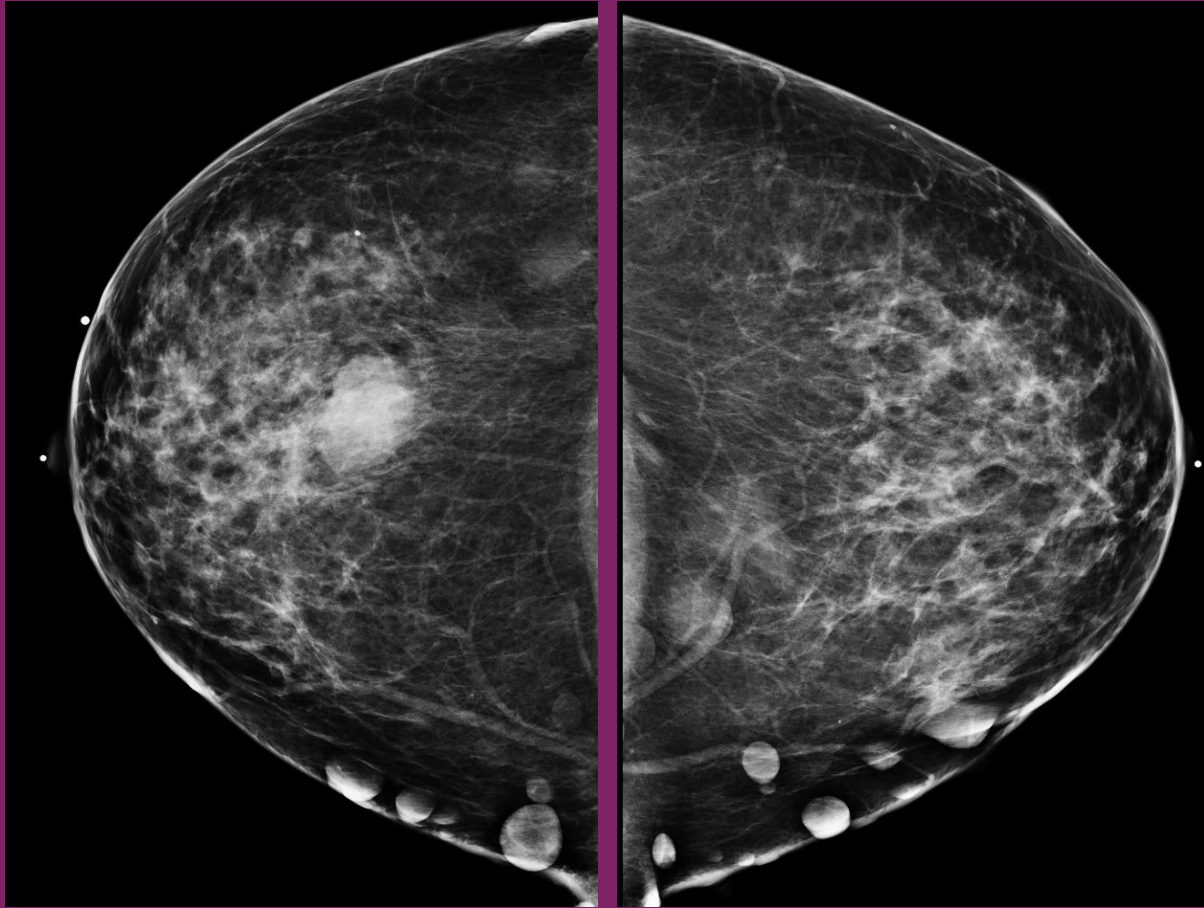
ACR

ASOCIACIÓN
COLOMBIANA
DE RADIOLOGÍA

80 años

Por favor responda sus dos diagnósticos para el siguiente caso:

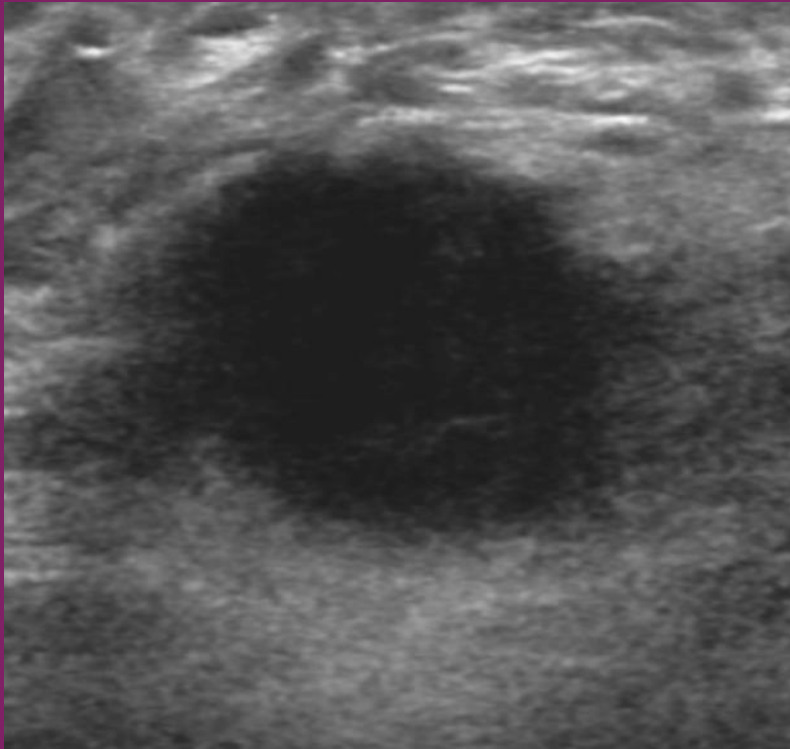
Paciente femenina de 51 años. Asiste a tamizaje, sin factores de riesgo



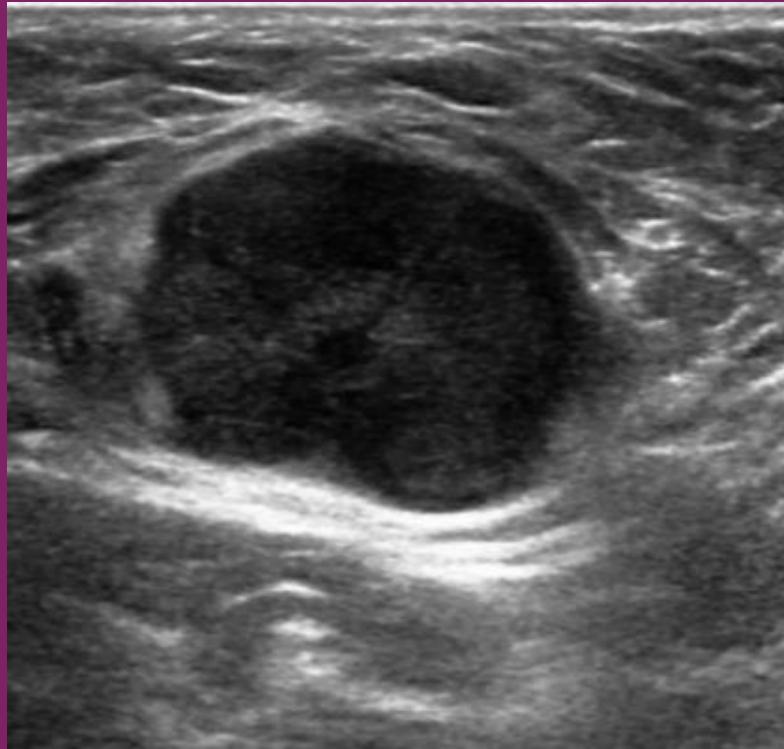Por favor responda sus dos diagnósticos para el siguiente caso:

Paciente femenina de 51 años. Asiste a tamizaje, sin factores de riesgo.

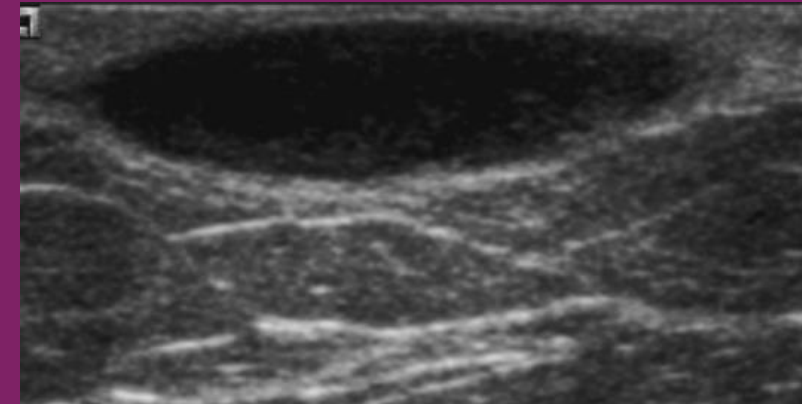
Hallazgos al ultrasonido:



Mama derecha



Axila derecha



Mama izquierda